CIRUGÍA CARDÍACA EN MUJERES TESTIGOS DE JEHOVÁ DE BAJA SUPERFICIE CORPORAL

Claudia Carvajal, Pablo Miranda, Sergio Morán, César Godoy, Verónica Sepúlveda y Rodrigo Bahamondes.
Departamento de Anestesiología, Facultad de Medicina, Pontificia Universidad Católica de Chile.

Introducción: La cirugía cardíaca está asociada con una alta probabilidad de recibir transfusión sanguínea. Entre los grupos de mayor riesgo se encuentran los pacientes de baja superficie corporal, que ingresan con hematocritos bajos y van a ser sometidos a cirugía con Circulación Extracorpórea (CEC). Un reto especial se presenta en pacientes con estas características y que se niegan a recibir transfusión por motivos religiosos (Testigos de Jehová). En estos pacientes, si queremos respetar sus creencias e intervenirlos en forma segura, tenemos que implementar una estrategia de ahorro sanguíneo intensiva y multimodal.

Objetivo: Presentamos tres casos de pacientes testigos de Jehová, de sexo femenino y baja superficie corporal, programadas para cirugía cardíaca con CEC, que se sometieron a un programa intensivo de ahorro sanguíneo consistente en:

1. Aumento de la masa eritrocitaria con el uso de eritropoyetina (EPO) preoperatoria: 2.500 U subcutáneas 2 veces por semana por 4 semanas, más fierro por vía oral.
2. Hemodilución normovolémica aguda (HNA) intraoperatoria.
3. Reducción de la hemodilución en CEC con Priming Retrógrado Autólogo (PRA), vacío, bomba centrífuga y plejia sanguínea.
4. Disminución del sangrado con uso de antifibrinolíticos profilácticos: Aprotinina o Acido tranexámico.

Paciente Nº 1: 59 años, superficie corporal (SC): 1,5 m^2. Estenosis aórtica sintomática. Gradiente medio de 64 mmHg y máximo de 105 mmHg. Hematocrito (Hcto) inicial de 36%. Luego del tratamiento con EPO ingresó con Hcto de 42%. Se sometió a remplazo de válvula aórtica con la técnica de ahorro sanguínea descrita y aprotinina como antifibrinolítico profiláctico. La paciente evolucionó sin incidentes y fue dada de alta 6 días después de su cirugía.

Paciente Nº 2: 63 años, SC: 1,5 m^2. Estenosis mitral severa. Área valvular: 0,8 cm^2. Gradiente máximo de 22 mmHg y medio de 12 mmHg. Insuficiencia tricuspídea severa e hipertensión pulmonar. Hcto inicial de 39%. Luego de 4 semanas de EPO ingresó con Hcto de 49,2%. Se realizó Remplazo de válvula mitral y valvuloplastía tricuspídea, utilizando el mismo protocolo de ahorro sanguíneo, con ácido tranexámico como antifibrinolítico. Evolucionó sin incidentes, siendo dada de alta 2 días después de la cirugía al Hospital Dr. Sótero del Río.

Paciente Nº 3: 72 años, SC: 1,5 m^2. Comunicación interauricular (CIA) de 21 mm de diámetro, Qp:Qs 7:1. Capacidad funcional III. Hipertensión pulmonar secundaria. Hcto inicial 38%. Luego de manejo con EPO ingresó con Hcto 43,7%. Se sometió a cierre de CIA con igual técnica de ahorro sanguíneo. Dada de alta 10 días después en buen estado.

Resultados: La Tabla Nº 1 resume la evolución de los hematocritos. Destacamos que durante la CEC se lograron Hctos mayores de 25% que aumentaron luego de CEC con el retorno del volumen de HNA. Todos los Hctos de alta fueron mayores de 30%.
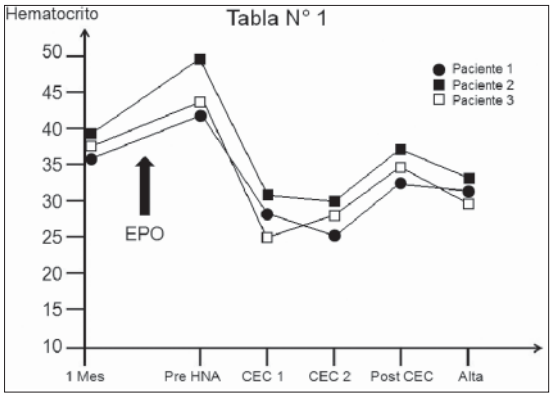
Conclusiones: Las técnicas de ahorro sanguíneo multimodales permiten evitar la transfusión en pacientes de alto riesgo manteniendo hematocritos dentro de rangos seguros. Hacemos especial énfasis en la efectividad de dosis de EPO menores a las recomendadas en la literatura.