Caso Clínico

ASPIRACIÓN DE PRÓTESIS DENTAL, INFRECUENTE COMPLICACIÓN EN ANESTESIA

Mario Cariaga V.**, Carlos Flores M.*, Rodrigo Villagrán M.*,
Lisette Guerrero L.*** y Javiera Cariaga H.****

Key words: Dental prosthesis, anesthetic complications, foreign body.

Mujer de 42 años, con antecedentes de obesidad mórbida, insulinorresistencia, dislipidemia, condromalacia y depresión, es sometida a cirugía bariátrica que se realiza bajo anestesia general, procedimiento durante el cual no se advierten complicaciones.

En el postoperatorio inmediato la paciente acusa la ausencia de prótesis transitoria de incisivo central superior izquierdo. (Figura 1). Se realiza radiografía de tórax y abdomen simple, que revela presencia de cuerpo extraño en bronquio fuente derecho. (Figura 2). La prótesis es removida sin complicaciones mediante fibrobroncoscopía a las 8 h del post-operatorio bajo anestesia general.

La aspiración dental durante procedimientos anestésicos es una complicación infrecuente, esta mejor documentada como parte del trauma maxilofacial[1] o ha sido descrita como un hallazgo en autopsias[2], pero no se encuentra en la literatura datos estadísticos, solo reporte de casos aislados[3,4]. En nuestra casuística de cirugías bariátricas representa una morbilidad de 0,14%.

Figura 1. Prótesis transitoria de incisivo.

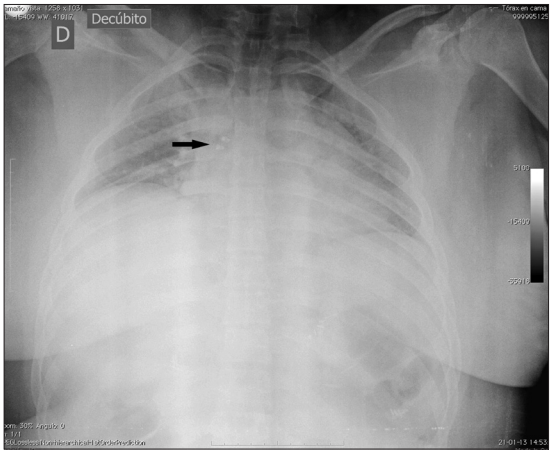

Figura 2. Radiografía de toráx en decubi

* Cirujano especialista en bariátrica.
** Anestesiólogo.
*** Médico Cirujano.
**** Estudiante de Medicina.

REFERENCIAS

1. Zhang M, Zhou GJ, Zhao S, Yang JX: Delayed diagnosis of tooth aspiration in three multiple trauma patients with mechanical ventilation. Crit Care 2011; 15:424.
2. Nadjem H, Pollak S, Windisch W: Tooth aspiration: Its relevance in medicolegal autopsies. Forensic Sci Int 2010; 200: e25-29.
3. Baldessari EM, Ferré-Contreras A, Méndez-Villarroel A. Aspiración de una prótesis dental. Med Intensiva 2013; 37(1): 60.
4. Schulz-Stübner S, Kehl F, Lost in translation: unexpected foreign body on routine chest X-ray in the intensive care unit. Anesthesiology. 2012 Jan; 116(1): 194.

Correspondencia a:
Dr. Mario Cariaga V.
mcariaga@uc.cl