

Manejo anestésico en una paciente embarazada con meduloblastoma de fosa posterior. Reporte de un caso

Anesthetic management in a pregnant patient with medulloblastoma of the posterior fossa. case report

Cristhofer Decap S.¹, Joel Marchant K.^{2*}, Mariana Maltes P.³, Héctor Figueroa R.⁴, Pablo Villarroel R.⁵, Maria Rosa Miccono I.¹

¹ Residente Anestesiología Facultad de Medicina Universidad de Concepción. Concepción, Chile.

² Anestesiólogo Hospital Guillermo Grant Benavente, Concepción, Profesor Asociado Anestesiología, Departamento Cirugía, Universidad de Concepción. Concepción, Chile.

³ Anestesióloga Unidad de Cuidados Intensivos Hospital Guillermo Grant Benavente, Concepción, Instructora Centro de Entrenamiento de Habilidades Clínicas Servicio de Salud Concepción. Concepción, Chile.

⁴ Profesor Asistente Departamento de Obstetricia y Ginecología Facultad de Medicina Universidad de Concepción. Concepción, Chile.

⁵ Anestesiólogo Unidad de Cuidados Intensivos Quirúrgicos Hospital Guillermo Grant Benavente. Concepción, Chile.

Fecha de recepción: 12 de septiembre de 2022 / Fecha de aceptación: 21 de octubre de 2022

ABSTRACT

The prevalence of primary tumors of the central nervous system is relatively low, representing only 2% of malignant tumors in adults[1]. Medulloblastoma is one of the most frequent tumors in the pediatric age, its appearance in adults is low, being an extremely rare finding in pregnant women[2]. Diagnosis, treatment and follow-up in this type of patient requires a multidisciplinary vision, with considerations such as maternal-fetal well-being and physiological changes in pregnancy. Many of the indications and references for the management of adult patients with medulloblastoma have been extrapolated from the experience of pediatric populations.

Key words: Brain tumor, medulloblastoma, cerebellum, pregnancy, general anesthesia.

RESUMEN

La prevalencia de tumores primarios del sistema nervioso central es relativamente baja, representando solo 2% del total de tumores malignos en el adulto[1]. El meduloblastoma es uno de los tumores más frecuentes en la edad pediátrica, su aparición en adultos es baja, siendo en la embarazada un hallazgo extremadamente raro[2]. El diagnóstico, tratamiento y seguimiento en este tipo de pacientes requiere una visión multidisciplinaria, con consideraciones tales como, el bienestar materno-fetal y los cambios fisiológicos en el embarazo. Muchas de las indicaciones y referencias para el manejo de pacientes adultos con meduloblastoma han sido extrapoladas de la experiencia de poblaciones pediátricas.

Palabras clave: Tumor cerebral, meduloblastoma, cerebelo, embarazo, anestesia general.

Introducción

Patologías prevalentes del embarazo como la preclampsia o eclampsia pueden presentarse con síntomas como cefalea, alteración de conciencia y convulsiones, sin embargo, se debe tener en cuenta como diagnóstico diferencial los tumores intracraneales[3].

El meduloblastoma es un tumor sólido, maligno y de rápido

crecimiento. Es más frecuente en población pediátrica, ocupando el segundo lugar de prevalencia, se presenta rara vez en adultos, con una incidencia de 0,6 a 1 caso por millón. Representa menos del 1% de los tumores encefálicos en adultos, se localiza con mayor frecuencia en la fosa posterior[4]-[5]. Su origen está dado por los precursores de las células granulares del cerebelo, de la zona ventricular y de los precursores neuronales de la porción dorsal del puente. Según la clasificación de

joelmarchantkemp@gmail.com

*ORCID: <https://orcid.org/0000-0002-5276-0066>

Organización Mundial de la Salud (OMS), corresponde al grupo de tumores embrionarios.

El tratamiento en adultos se basa en las escasas publicaciones existentes, y también en la extrapolación de experiencias en el manejo de pacientes pediátricos. Consiste principalmente en la cirugía resectiva del tumor, radioterapia y quimioterapia adyuvante[6]. Las pacientes embarazadas que presentan tumores cerebrales requieren un manejo multidisciplinario, con consideraciones especiales tanto en el diagnóstico, como en el manejo neuroquirúrgico, obstétrico y anestésico[7]. El tratamiento debe considerar el bienestar materno-fetal. La interrupción del embarazo debe plantearse precozmente a la madre, cuando se compromete el estado neurológico, independiente de la viabilidad fetal.

Las pacientes que permanezcan estables desde el punto de vista neurológico pueden llevar su embarazo a término. Se deben tener en consideración los cambios fisiológicos del embarazo, y las alteraciones farmacocinéticas y farmacodinámicas que experimenta la gestante porque afectan el manejo anestésico[8],[9].

Descripción del caso

Paciente de 36 años, gestante de 29 semanas, con antecedentes de Diabetes Mellitus 2 (DM2), doble cesárea anterior, que ingresa el 30/08/2021 al Servicio de Urgencia del Hospital Guillermo Grant B., Concepción. Por un cuadro clínico de 7 días de evolución caracterizado por afasia asociada a cefalea occipital y vómitos.

Ingresa en GCS 15, pupilas isocóricas y reactivas, sin alteraciones motoras ni sensitivas, pruebas cerebelosas normales. En el abdomen destaca útero grávido, y LCF positivos.

Posterior a evaluación por equipo de neurocirugía se indica TC de cerebro sin contraste, que evidencia gran dilatación del

sistema ventricular supratentorial, borramiento de surcos y estructura heterogénea del cerebelo. Se indica instalación de drenaje Ventricular externo (DVE), (30/08/2021), el procedimiento se realiza bajo anestesia general sin incidentes con vigilancia en UCI en posoperatorio.

Ingresa a esta unidad extubada, afásica, sin embargo, evoluciona con Glasgow variable (entre 9 y 14). Se completa estudio imagenológico con RNM cerebral que informa proceso expansivo intraaxial cerebeloso izquierdo vermiano, sugerente de tumor primario del SNC (Figura 1).

Se realiza citología y cultivo de LCR para detectar la diseminación del tumor, que resultan negativas (Figura 2).

La hipótesis diagnóstica planteada es tumor de fosa posterior, probablemente meningioma de fosa posterior, por su mayor frecuencia en este rango etario (Figuras 3, 4, 5 y 6).

Se descartan patologías propias del embarazo como preeclampsia, eclampsia, y en particular complicaciones agudas de la DM 2.

Durante posoperatorio en UCI, es evaluada por el equipo de obstetricia, quienes indican la interrupción del embarazo de 29 semanas, posterior a maduración fetal, debido al deterioro neurológico de la paciente. La cesárea se realiza el 01/09/2021, bajo anestesia general, en el posoperatorio cursa con cetoacidosis euglucémica, que se maneja con infusión continua de insulina y suero glucosado 5%, con buena respuesta.

Finalmente, es programada para cirugía de exéresis tumoral que se realiza el 03/09/2021. Se instalaron dos vías venosas periféricas N°16, vía venosa central subclavia derecha, cateterización arterial radial derecha, sonda vesical, control de temperatura, cafometro, pulsioximetría, capnografía y BIS. Se realiza inducción - y mantención- anestésica con anestesia total intravenosa (TIVA) en base a propofol 2% + remifentanilo 2 mg

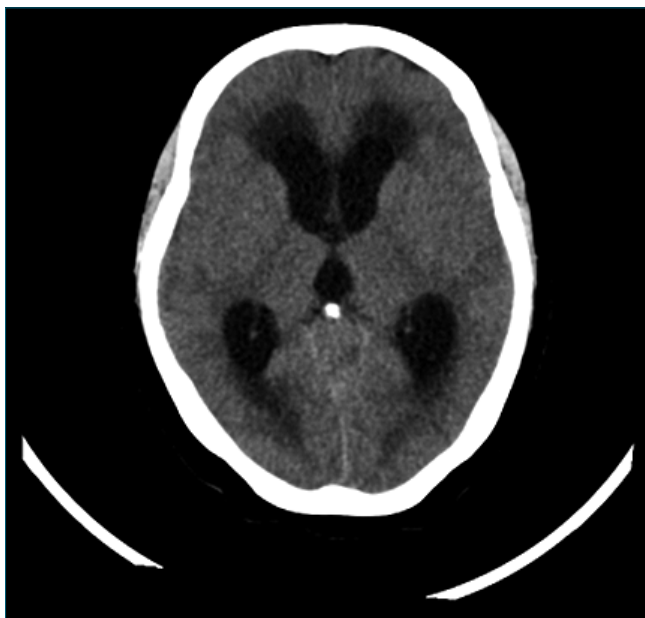


Figura 1. TC de ingreso.

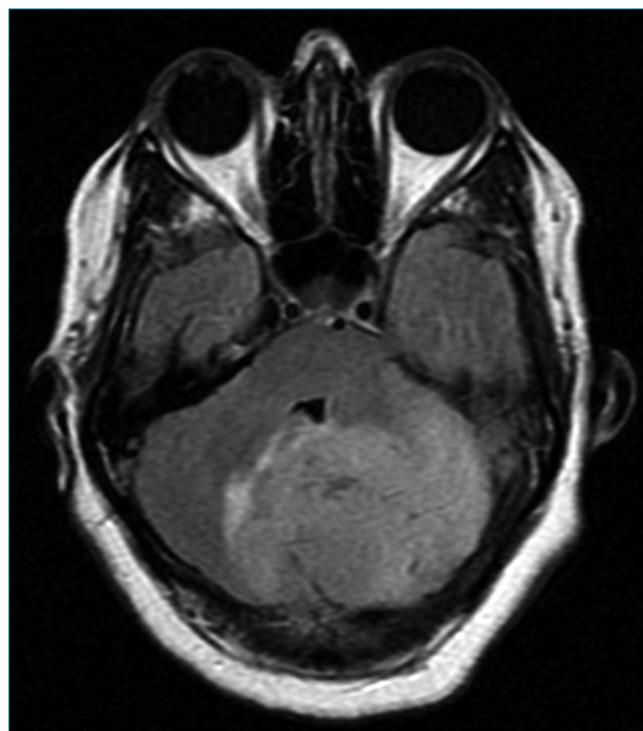


Figura 2. RNM cerebral prequirúrgica.

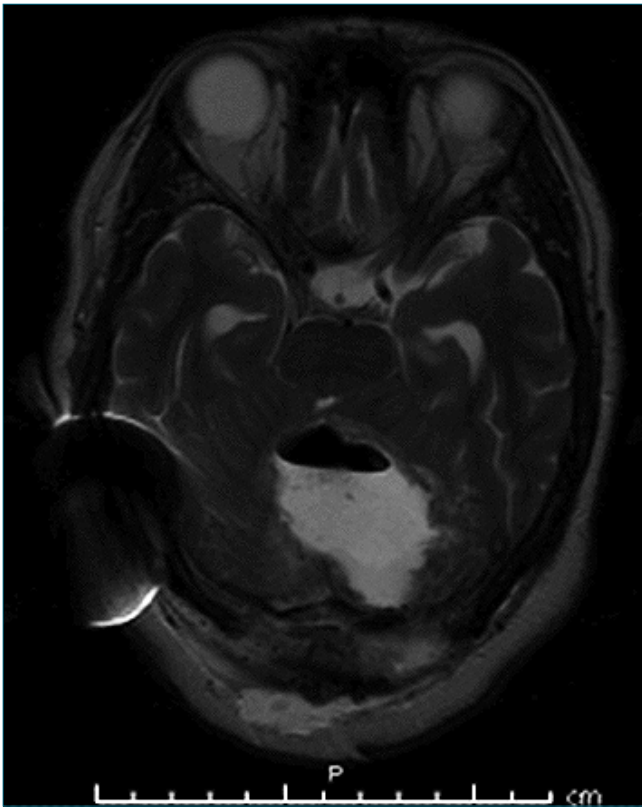


Figura 3. RNM posquirúrgica (de control).

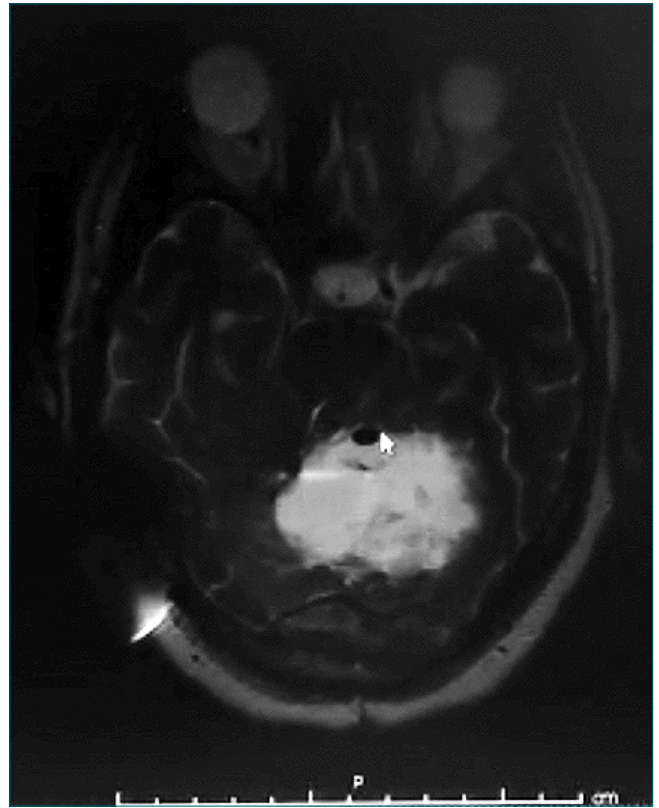


Figura 4. RNM prequirúrgica (Re operación).

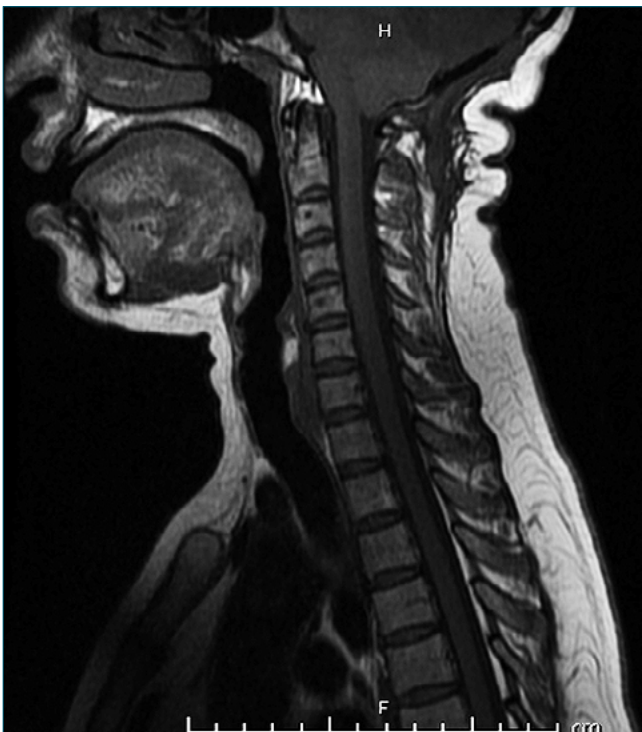

Figura 5. RNM columna total.

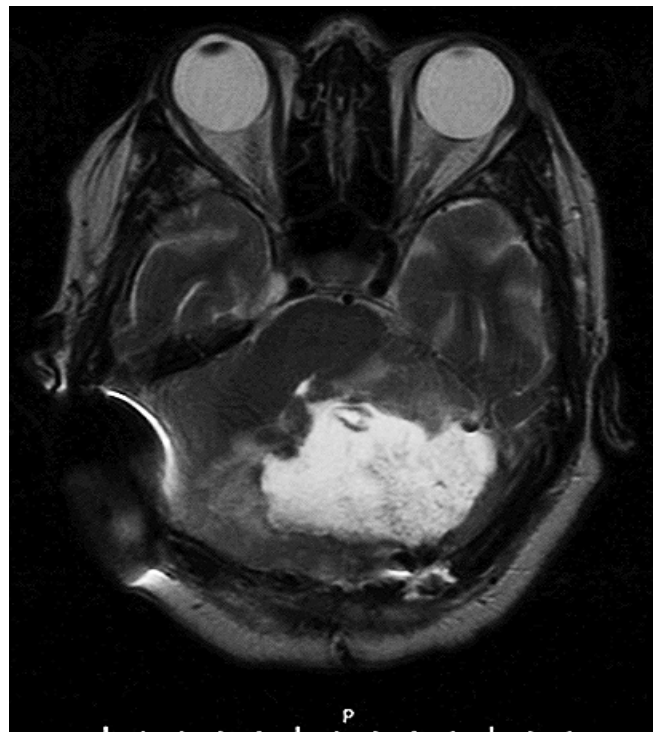

Figura 6. RNM cerebral posquirúrgica (Re operación).

Tabla 1. Se presenta el orden cronológico de los eventos clínicos más relevantes

Ingreso Servicio de Urgencia HGGB	Ingreso	Embarazo 29 semanas. Motivo de consulta: Afasia asociado a cefalea y vómitos TC cerebral: evidencia gran dilatación del sistema ventricular supratentorial. Aumento de la densidad y estructura heterogénea del cerebelo
Neurocirugía	6 horas	Instalación DVE de urgencia. (DVE a 15 cm H ₂ O)
UCI	9 horas	Ingreso a UCI para monitorización posoperatoria. Extubada, GCS 14, afásica
	12 horas	Caída variable del nivel de conciencia. GCS 9-14
	24 horas	RM cerebral que informa proceso expansivo intraaxial cerebeloso izquierdo, vermiano con leve compromiso hemisférico derecho, sugerente de tumor primario del sistema nervioso central
Obstetricia		Maduración fetal
	48 horas	Interrupción del embarazo sin incidentes. Anestesia general, neuroprotección.
UCI	50 horas	En posoperatorio se evidencia DVE disfuncional
	54 horas	En posoperatorio evoluciona con cetoacidosis diabética euglicémica que se maneja en UCI con BIC de insulina y solución glucosada 5%
Neurocirugía	96 horas	Exéresis tumoral. Resección subtotal. Biopsia rápida informa meduloblastoma
Anestesia		Sangrado intraoperatorio importante, que requiere transfusión de hemocomponentes. Neuroprotección
		Extubación sin incidentes
UCI	Día 5	Autoretiro accidental de DVE RM control: sin hidrocefalia significativa, se define manejo expectante
Neurocirugía	Día 8	Instalación de DVP, sin incidentes
UCI		Evoluciona favorablemente, estado de conciencia estable, GCS 14-15. Hemodinamia estable
	Día 10	Traslado a sala de cuidados especiales de neurocirugía
Ambulatorio	Día 15	Resultado Biopsia: fragmentos de meduloblastoma clásico, grado IV de la clasificación WHO. Inmunohistoquímica positiva para NEUN
Oncología- Neurocirugía	Alta	Seguimiento por equipo de tratante Abandona controles
Ingreso Servicio de Urgencia HGGB	9 meses	
Reingreso	Cefalea, marcha inestable, mareos	TC cerebral: cambios post quirúrgicos fosa posterior, DVP <i>in situ</i>
	Día 7	Evoluciona con Sd. vertiginoso y dismetría
Neurocirugía	Día 10	RNM cerebral: recidiva de meduloblastoma cerebeloso bilateral, efecto de masa sobre fosa posterior RNM columna total: sin signos de diseminación espinal
	Día 30	Reoperación: resección 95% recidiva meduloblastoma
UCI	Día 30-32	Evolución favorable, alta a sala cuidados especiales
Neurocirugía	Día 37	Alta hospitalaria
Oncología - Neurocirugía	Alta	Controles con oncología - Neurocirugía, con buena adherencia a la fecha de esta revisión

en dosis calculadas por peso ideal, como relajante muscular se administró succinilcolina. Una vez anestesiada se procede a la instalación de neuromonitoreo con la finalidad de registrar los potenciales somatosensoriales y motores de la paciente. Previa identificación de la lesión mediante neuro navegador (medtronic®) se realiza la apertura de fosa posterior, se identifica tumor con componente exófito adherido a duramadre, se realiza ci-

reducción intratumoral, y resección subtotal. La biopsia rápida plantea meduloblastoma cerebeloso.

Se constata sangrado de 700 cc, se transfunden 2 unidades de glóbulos rojo. La hemodinamia permanece estable sin requerimiento de drogas vasoactivas ni episodios de arritmias.

Tras 8 h de tiempo cirugía, se constata moderado edema de vía aérea superior y macroglósia, por lo que se decide extuba-

Tabla 2. Se describe los aspectos más relevantes del manejo anestésico en cirugía de fosa posterior

Momento anestésico	Aspecto a evaluar
Preanestésico	Condición clínica de la gestante, el pronóstico de la enfermedad, la edad gestacional y el estado del embarazo Evidencia de disfunción neurológica de tronco cerebral o PC Evidencia de PIC elevada
Intraoperatorio	Posicionamiento y sus complicaciones Manejo de vía aérea Riesgo de embolismo aéreo Riesgo de hemorragia importante Grado de monitorización CV Reflejos cardiovasculares frecuentes Necesidad de monitorización del SNC
Posoperatorio	HTA posoperatoria y efecto sobre edema y hemorragia cerebral Complicaciones neurológicas Monitorización Posoperatoria Evaluación neurológica evolutiva

ción diferida en UCI.

La biopsia informa: fragmentos de meduloblastoma clásico grado IV de la clasificación WHO. Se decide alta y control ambulatorio, sin embargo, la paciente abandona seguimiento. Transcurridos nueve meses desde el momento del alta, vuelve a consultar por cuadro de 6 meses de evolución caracterizado por cefalea, marcha inestable y mareos que se intensifican el día de la consulta. A su ingreso destaca al examen neurológico: GCS 15, pupilas isocóricas y reactivas, nistagmo horizontal hacia la derecha. Se realiza TC cerebro al ingreso que muestra cambios posquirúrgicos de fosa posterior, catéter de derivación ventrículo peritoneal (DVP) *in situ*, sin dilatación del sistema ventricular. Evoluciona con síndrome vertiginoso y dismetría, se completa estudio con RNM cerebral que muestra recidiva de meduloblastoma cerebeloso bilateral, con significativo efecto de masa sobre estructuras de fosa posterior, hidrocefalia secundaria. La RNM de columna total con contraste no muestra signos de diseminación espinal. Se programa para cirugía de resección de recidiva de meduloblastoma cerebeloso, bajo el mismo plan anestésico. Se logra resección del 95% de la masa tumoral. En posoperatorio inmediato se constata neuromonitorización sin eventos adversos, y examen clínico neurológico sin alteraciones significativas. Tras 48 h en UPC con evolución clínica y neurológica favorable, se decide traslado a sala de cuidados especiales de neurocirugía. Finalmente, el 15/07/2022 se decide alta hospitalaria con controles por equipo multidisciplinario, a los que ha concurrido sin ausencias a la fecha de esta revisión.

Discusión

Como primer procedimiento de diagnóstico al igual que lo sugerido en la literatura[1], se realizó una tomografía computarizada cerebral, la cual informó gran dilatación del sistema ventricular supratentorial, aumento de la densidad y estructura heterogénea del cerebelo. La literatura también recomienda completar estudio imagenológico con resonancia magnética cerebral y espinal, ya que los meduloblastomas tienden a sembrar metástasis a lo largo del eje espinal[2], sin embargo, en este caso se priorizó la imagen encefálica, complementándola con citología y cultivo de líquido cefalorraquídeo. En la RNM,

los meduloblastomas se presentan como tumores hiperdensos con márgenes definidos, como ocurrió en este caso, cabe mencionar que hallazgos como quistes pueden estar presentes en todos los subtipos de meduloblastomas, mientras que la hemorragia o calcificaciones son menos frecuentes. Dado que el meduloblastoma es de baja frecuencia en población adulta[3] no se consideró su diagnóstico hasta tener el resultado de la biopsia rápida intraoperatoria.

De acuerdo a la clasificación de la OMS, los meduloblastomas son tumores grado IV (malignos), se dividen en diferentes subgrupos histopatológicos y moleculares. Existen publicaciones que evidencian la importancia de los subgrupos moleculares en el tratamiento, debido a las posibles terapias dirigidas y su pronóstico. Los de mayor relevancia son: WNT, SHH, grupo 3 y grupo 4[4],[5]. El pronóstico en adultos también está determinado por otros factores como extensión tumoral, resolución quirúrgica, radioterapia y quimioterapia adyuvante.

Se debe considerar como diagnósticos diferenciales otros tumores cerebelosos, tales como: hemangioblastoma, schwannoma, ependimoma, glioblastoma, linfoma y metástasis de tumores a distancia[6].

Respecto al manejo anestésico de este caso en particular, se describen tres aspectos destacables: evaluación preanestésica y obstétrica, manejo anestésico intraoperatorio, y consideraciones posoperatorias.

En relación a la evaluación preanestésica y valoración de la unidad materno fetal es fundamental, considerar la condición clínica de la gestante, el pronóstico de la enfermedad, la edad gestacional y el estado del embarazo. En caso de compromiso neurológico, el pronóstico materno se vuelve ominoso, debiendo plantearse la necesidad de interrupción del embarazo previo a la resolución neuroquirúrgica del tumor. La prioridad en estos casos debe ser la salud y seguridad de la madre[7].

La mortalidad materna tiene un alto riesgo relativo, siendo la cesárea la alternativa más segura para el parto en este tipo de paciente.

Respecto a la supervivencia del recién nacido se describe una alta prevalencia[11].

En segundo lugar, es vital realizar una planificación intraoperatoria respecto de los cuidados anestésicos; incluyendo grado de monitorización, manejo de vía aérea, posicionamiento

y sus principales riesgos, vigilando repetidamente los puntos de apoyo, ojos, y genitales[15], elección de drogas anestésicas, manejo hemodinámico y complicaciones esperables[8],[9]. Dentro de las complicaciones más conocidas de la posición prono se considera: a) aumento de PIA que puede producir un síndrome compartimental abdominal y aumentar el sangrado en cirugías de columna vertebral; b) parálisis nerviosa y neuropaxia de columna cervical y plexo braquial; c) úlceras por presión; d) edema de la cara y vía aérea superior; e) pérdida del control de la vía aérea; f) ceguera posoperatoria[10]. En cuanto al despertar anestésico, se debe favorecer que sea suave y rápido, evitando la tos, Valsalva y aumento súbitos de la presión arterial[12]. La posibilidad de extubación dependerá del *status* neurológico preoperatorio, naturaleza y extensión de la cirugía, eventos intraoperatorios y riesgo de edema cerebral.

En relación al uso de relajante neuromuscular, es conocida su interferencia con la neuromonitorización, si fuese necesario su uso para evitar movimiento durante la cirugía puede revertirse su efecto con suggamadex, cuando se ha utilizado rocuronio o vecuronio, con la finalidad de no interferir con la medición de los potenciales evocados[13]. Como se expuso previamente, se consideró en el caso la abundante pérdida sanguínea, y el edema de vía aérea superior para decidir su despertar y extubación diferidos en UCI[14]. En este tipo de cirugía debemos poner atención a la aparición de complicaciones tales como, hipertensión arterial, que potencialmente puede agravar el edema cerebral o la hemorragia intracraneana, así como la aparición de una gran variedad de complicaciones neurológicas posquirúrgicas como alteración de la conciencia, paresias en diferentes niveles, alteraciones visuales y parálisis de pares craneales[16].

Conclusiones

El diagnóstico y tratamiento de este caso nos parece oportuno, con buen resultado materno-fetal.

Del punto de vista del manejo anestésico, el uso de anestesia general para operación cesárea está justificado por las alteraciones fisiopatológicas de la paciente que no permitían la administración de un bloqueo neuroaxial.

Este caso nos enseña la necesidad del manejo multidisciplinario, la adecuada comunicación entre las diferentes especialidades para la toma de decisiones que deben ajustarse a un timing oportuno que permita salvaguardar la integridad de la madre y su hijo.

Referencias

- Ostrom QT, Gittleman H, Liao P, Vecchione-Koval T, Wolinsky Y, Kruchko C, et al. CBTRUS Statistical Report: primary brain and other central nervous system tumors diagnosed in the United States in 2010-2014. *Neuro-oncol*. 2017 Nov;19 suppl_5:v1-88. <https://doi.org/10.1093/neuonc/nox158> PMID:29117289
- Eckstein M, Thomas AA. Benign and malignant tumors of the central nervous system and pregnancy. *Handb Clin Neurol*. 2020;172:241-58. <https://doi.org/10.1016/B978-0-444-64240-0.00014-3> PMID:32768091
- de Oliveira F, Landeiro JA, de Castro I. Adult hemispheric cerebellar medulloblastoma. *Surg Neurol Int*. 2018 Feb;9(1):34. https://doi.org/10.4103/sni.sni_341_17 PMID:29527392
- Atalar B, Ozsahin M, Call J, et al. Resultado del tratamiento y factores pronósticos para pacientes adultos con medulloblastoma: la experiencia de la Rare Cancer Network (RCN). *Radiother Oncol*. 2018;127:96-102. <https://doi.org/10.1016/j.radonc.2017.12.028> PMID:29373196
- Spyridonidis T, Papathanasiou N, Spiliotopoulou M, Papadimitropoulos C, Apostolopoulos DJ. Adult Medulloblastoma Depicted With 99mTc-HYNIC-[D-Phe1, Tyr3-Octreotide] SPECT/CT. *Clin Nucl Med*. 2020 Dec;45(12):1001-2. <https://doi.org/10.1097/RLU.0000000000003341> PMID:33086272
- Franceschi E, Hofer S, Brandes AA, Frappaz D, Kortmann RD, Bromberg J, et al. EANO-EURACAN clinical practice guideline for diagnosis, treatment, and follow-up of post-pubertal and adult patients with medulloblastoma. *Lancet Oncol*. 2019 Dec;20(12):e715-28. [https://doi.org/10.1016/S1470-2045\(19\)30669-2](https://doi.org/10.1016/S1470-2045(19)30669-2) PMID:31797797
- Rodrigues AJ, Waldrop AR, Suharwardy S, Druzyn ML, Iv M, Ansari JR, et al. Management of brain tumors presenting in pregnancy: a case series and systematic review. *Am J Obstet Gynecol MFM*. 2021 Jan;3(1):100256. <https://doi.org/10.1016/j.ajogmf.2020.100256> PMID:33451609
- Richardson MG, Raymond BL. Sugammadex Administration in Pregnant Women and in 540 Women of Reproductive Potential: A Narrative Review. *Anesth Analg*. 2019.
- Heesen M, Klimek M. Nonobstetric anesthesia during pregnancy. *Current Opinion in Anaesthesiology*. 2016;29(3): 297-303. <https://doi.org/10.1097/ACO.0000000000000311>.
- Marchant J, López E, Hermosilla F. Posiciones de neurocirugía. *Revista Chilena de Anestesia*. Vol. 50 Núm. 2 págs. 330-348 | <https://doi.org/https://doi.org/10.25237/revchilanestv50n02-08..>
- Majid Esmaeilzadeh, Nesrin Uksul, Bujung Hong, Constantin von Kaisenberg, Dirk Scheinichen, Josef M. Lang, et al. Intracranial emergencies during pregnancy requiring urgent neurosurgical treatment, *Clinical Neurology and Neurosurgery*, Volume 195, 2020.
- Aldana E, Álvarez López-Herrero N, Benito H, Colomina MJ, Fernández-Candil J, García-Orellana M, et al.; Grupo de Trabajo de la Sección de Neurociencias de la Sociedad Española de Anestesiología y Reanimación (SEDAR) y la Asociación de Monitorización Intraquirúrgica Neurofisiológica Española (AMINE). Consensus document for multimodal intraoperative neurophysiological monitoring in neurosurgical procedures. *Basic fundamentals*. *Rev Esp Anestesiología y Reanimación (Engl Ed)*. 2021 Feb;68(2):82-98. <https://doi.org/10.1016/j.redare.2020.02.005> PMID:32624233
- Errando CL, Blanco T, Díaz-Cambronero Ó. Repeated sugammadex reversal of muscle relaxation during lumbar spine surgery with intraoperative neurophysiological multimodal monitoring. *Rev Esp Anestesiología y Reanimación*. 2016 Nov;63(9):533-8. <https://doi.org/10.1016/j.redar.2016.03.008> PMID:27216713
- Nwakanma CC, Wright BJ. Extubation in the Emergency Department and Resuscitative Unit Setting. *Emerg Med Clin North Am*. 2019 Aug;37(3):557-68. <https://doi.org/10.1016/j.emc.2019.03.004> PMID:31262421
- Nuralidze KI, Lekiasvili ZA, Kopaliani AD, Nachkepia MA, Dzagnidze EV. [Hemodynamics and gas exchange during spine operations in the prone position]. *Georgian Med News*. 2008 Jun;(159):13-7. PMID:18633144
- Chui J, Murkin JM, Posner KL, Domino KB. Lesión perioperatoria del nervio periférico después de la anestesia general: una revisión sistemática cualitativa. *Anesth Analg*. 2018;127:134. <https://doi.org/10.1213/ANE.0000000000003420> PMID:29787414